

> CARTA AL DIRECTOR

Carcinoma Mucoepidermoide Tímico tratado mediante Terapia Unimodal

Jesús Albort¹, Emilio Peña¹, Montserrat Blanco¹, Daniel Sánchez Guerra², César de Luaces², Vicente Guerra³

¹Servicio de Cirugía Torácica. Complejo Hospitalario Universitario de Vigo

²Servicio de Anatomía Patológica. Hospital Nuestra Señora de Fátima de Vigo

³Servicio de Anestesia y reanimación. Hospital Nuestra Señora de Fátima de Vigo

RESUMEN

El carcinoma mucoepidermoide tímico es una variante muy poco frecuente dentro de los tumores malignos que afectan al timo. Su comportamiento depende habitualmente del grado de diferenciación histológica y atipia celular. Presentamos el caso de un varón de 17 años diagnosticado de una masa en mediastino anterior, al que se le practicó una resección completa mediante esternotomía media siendo diagnosticado en el examen anatomopatológico de la pieza de carcinoma mucoepidermoide tímico de bajo grado.

PALABRAS CLAVE: Timo, carcinoma mucoepidermoide, esternotomía.

INTRODUCCIÓN

Los carcinomas tímicos son neoplasias poco frecuentes con una amplia variedad de presentación desde el punto de vista histológico¹. Más concretamente, el carcinoma mucoepidermoide tímico (CMT), descrito por primera vez en el año 1982, es sumamente infrecuente, representando el 1,7% del total de los carcinomas tímicos y existiendo muy pocos casos publicados en la literatura científica^{2,3}.

OBSERVACIÓN CLÍNICA

Presentamos el caso de un varón de 17 años de edad con antecedentes de asma bronquial e hipotiroidismo que consulta en agosto del 2006 por sudoración y

arritmia como proceso de base. El examen físico y los estudios del laboratorio fueron normales. Las pruebas de función cardiaca no revelaron ningún hallazgo patológico. Se efectuó una radiografía de tórax con proyecciones postero-anterior, lateral y lordóticas observándose un ensanchamiento mediastínico compatible con proceso de ocupación en dicha zona. Una tomografía computerizada (TC) mostró una masa quística bien delimitada en mediastino anterior de densidad baja con áreas focales de hipodensidad. La infiltración local del pericardio no se podía excluir debido a que el receso pericardico estaba borrado. El diagnóstico clínico diferencial se estableció entre neoplasia tímica, linfoma o un carcinoma pulmonar (Fig. 1).

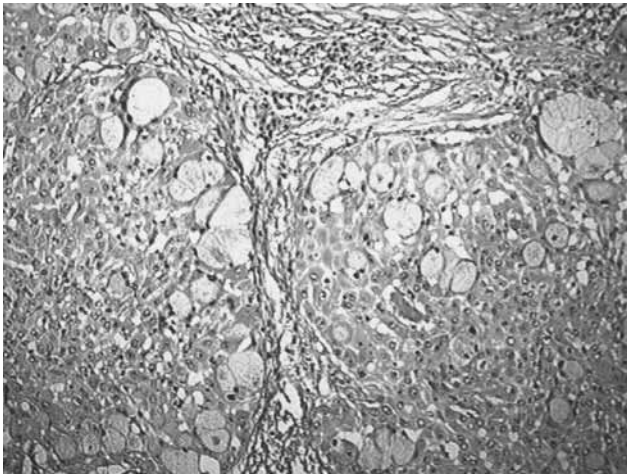
Correspondencia: Dra. Montserrat Blanco. Servicio de Cirugía Torácica
Hospital Xeral Cies de Vigo
C/ Pizarro, 22
36204 Vigo

Correo electrónico: montseblancoramos@hotmail.com

Figura 1. TC torácica con contraste que muestra una masa quística en mediastino anterior de gran tamaño.

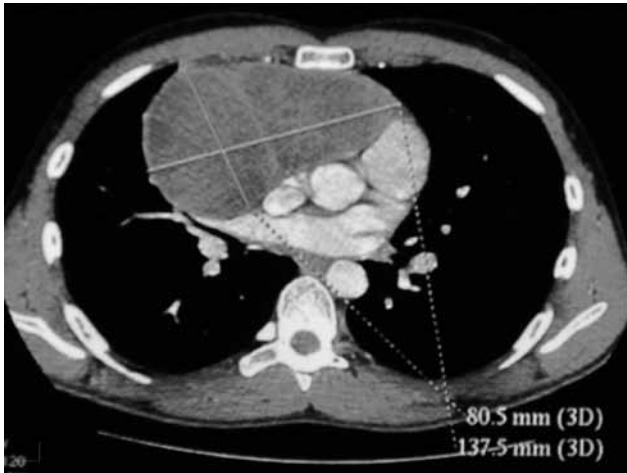

Figura 2. Tinción de hematoxilina-eosina donde se objetivan dos nidos tumorales formados por células escamosas poligonales que muestran atipia nuclear. Estas células están mezcladas a su vez con grupos de células mucinosas. Entre los nidos celulares se observan pequeños tabiques fibrosos con pequeños infiltrados linfoplasmocitarios (40x).



Realizamos una esternotomía media efectuando la exéresis completa de la tumoración junto con resección parcial del pericardio. El estudio anatomopatológico diferido describió una pieza de 14 x 11 x 8,5 cm ocupada masivamente por una cavidad llena de material hemático viejo y mucinoso. Esta masa presentaba una parte sólida formada por pequeños nódulos blanco-grisáceos que en el análisis microscópico fueron compatibles con un CMT de bajo grado (Fig. 2). El tumor estaba rodeado de tejido tímico normal, el pericardio no se encontraba infiltrado por el

mismo y los márgenes de resección estaban libres. En el postoperatorio inmediato se observó un neumotórax que requirió drenaje torácico para su resolución. Presentado el caso en sesión multidisciplinar se decidió no administrar ningún tratamiento adyuvante. Actualmente, el paciente se encuentra asintomático y libre de enfermedad cinco años después de la cirugía y del diagnóstico inicial.

DISCUSIÓN

Los carcinomas tímicos son un grupo heterogéneo de tumores que tienen una propensión fuerte para la infiltración local temprana y las metástasis. Ante el hallazgo de un CMT, siempre debemos excluir la posibilidad de diseminación a otras localizaciones, o descartar que este tumor sea una metástasis de una neoplasia situada en otra localización. La historia clínica detallada, así como la exploración física y el estudio radiológico, son definitivos para el diagnóstico diferencial⁴.

La edad de los pacientes afectados por esta neoplasia oscila entre los 17 y los 66 años, con una media de 35 años. Clínicamente, la mayoría de los pacientes suelen estar asintomáticos en el momento del diagnóstico o bien presentan síntomas de dolor difuso centrotorácico, retrosternal o disnea⁵.

La conducta biológica del tumor depende del grado de diferenciación. Los pacientes con tumores de bajo grado tienen una supervivencia más larga después de la cirugía que los pacientes con tumores del alto grado^{1, 2, 3}.

En cuanto al tratamiento, si es posible la resección completa, debe efectuarse la exéresis quirúrgica, como en otros tipos de carcinoma tímico. Takahashi et al. han descrito que en una fase temprana, la resección quirúrgica es el tratamiento adecuado, aunque la proporción de pacientes en los que se puede realizar una resección completa suele ser del 20-35%⁶. Sin embargo, si el tumor está en una fase avanzada o recurrente, debe efectuarse una terapia multimodal que incluya la

resección quirúrgica, radioterapia y/o quimioterapia, con una combinación seleccionada de ellas^{7, 8, 9}.

En conclusión, a pesar de su baja frecuencia, es importante valorar la posibilidad diagnóstica del CMT en caso de aparición de una masa mediastínica, contribuyendo por ello así a disminuir la probabilidad de un diagnóstico incorrecto.

BIBLIOGRAFÍA

1. Suster S, Rosai J. Thymic carcinoma. A clinicopathologic study of 60 cases. *Cancer* 1991;67:1025-32.
2. Tanaka M, Shimokawa R, Matsubara O, Aoki N, Kamiyama M, Kasuga T, et al. Mucoepidermoid carcinoma of the thymic region. *Acta Pathol Jpn* 1982;32:703-12.
3. Snover DC, Levine GD, Rosai J. Thymic carcinoma. Five distinctive histological variants. *Am J Surg Pathol* 1982;6:451-70.
4. Stefanou D, Goussia AC, Arkoumani E, Metafratzi ZM, Symenelakis S, Arkoumani E, et al. Mucoepidermoid carcinoma of the thymus: a case presentation and a literature review. *Pathol Res Pract* 2004 200:567-73.
5. Kim GD, Kim HW, Oh JT, Jo HJ, Juhng SK. Mucoepidermoid carcinoma of the thymus: a case report. *J Korean Med Sci* 2004;19:601-3.
6. Takahashi K, Yoshida J, Nishimura M, Nagai K. Thymic carcinoma. Outcome of treatment including surgical resection. *Jpn J Thorac Cardiovasc Surg* 2000;48:494-8.
7. Hernandez-Ilizaliturri FJ, Tan D, Cipolla D, Connolly G, Debb G, Ramnath N. Multimodality therapy for thymic carcinoma (TCA): results of a 30-year single institution experience. *Am J Clin Oncol* 2004;27:68-72.
8. Lucchi M, Mussi A, Basolo F, Ambroggi MC, Fontanini G, Angeletti CA. The multimodality treatment of thymic carcinoma. *Eur J Cardiothorac Surg* 2001;19:566-9.
9. Noda T, Higashiyama M, Oda K, Higaki N, Takami K, Okami J, et al. Mucoepidermoid Carcinoma of the Thymus Treated by Multimodality Therapy: A Case report. *Ann Thorac Cardiovasc Surg* 2006;12:273-8.