> NOTA CLÍNICA

Hemangioma esclerosante pulmonar: A cerca de un caso

Senra P., Ríos González J.L., Blanco M., Rivo E., Reparaz J.R.

RESUMEN

El hemangioma esclerosante (HE) está considerado una rara neoplasia pulmonar benigna de difícil diagnóstico debido a su compleja histología, lo que obliga en muchas ocasiones al abordaje mediante toracotomía. Presentamos el caso de un paciente varón de 75 años de edad, asintomático desde el punto de vista respiratorio, que presentó una masa pulmonar en un control radiológico rutinario a nivel del lóbulo superior izquierdo. Los hallazgos en la TC hablaban de masa homogénea y bien delimitada. La PET mostró captación patológica en campo superior izquierdo pulmonar. Las biopsias bronquial y transbronquial, así como las citologías, fueron negativas para malignidad. Ante la imposibilidad de establecer la naturaleza benigna o maligna de la lesión, se realizó toracotomía diagnóstica, cuyos hallazgos intraoperatorios mostraron una tumoración sólida y pediculada, anclada a pleura visceral, no evidenciada en los estudios previos. El análisis anatomopatológico definitivo de la tumoración extirpada fue el de HE o Pneumocitoma: tumor benigno derivado del epitelio respiratorio primitivo.

PALABRAS CLAVE: Hemangioma Esclerosante pulmonar, nódulo pulmonar solitario, tumores pulmonares benignos.

INTRODUCCIÓN

El hemangioma esclerosante (HE) está considerado una neoplasia pulmonar benigna de escasa frecuencia, derivada del epitelio respiratorio primitivo[1], que fue descrita por primera vez por Liebow y Hubbel en 1956[2]. En la mayoría de los casos representa un hallazgo casual en una radiografía de tórax[3] en pacientes que se encuentran asintomáticos desde el punto de vista respiratorio1. La tomografía computerizada (TC) suele mostrar un nódulo o masa pulmonar bien circunscrita y homogénea, pudiendo estar parcialmente calcificada[3,4,5]. El diagnóstico de la lesión se obtiene tras el estudio anatomopatológico[1] (AP) por lo que es necesaria la intervención quirúrgica para exéresis de la misma.

CASO CLÍNICO

Paciente varón de 75 años derivado a nuestro Servicio para estudio de una masa pulmonar radiológica localizada en lóbulo pulmonar superior izquierdo, (Figura 1). Como antecedentes personales destacaban: exfumador desde hacía 10 años y EPOC moderado.

El paciente se encontraba asintomático y sin hallazgos anormales en la exploración física y analítica.

La TC manifestaba un nódulo pulmonar de 3 cm de diámetro, de localización posterior y yuxtapleural a nivel del LSI, (Figura 2) así como otras lesiones mediastínicas más pequeñas compatibles con adenopatías. La citología del broncoaspirado y del cepillado bronquial fueron negativas para malignidad. Las biopsias bronquial y transbronquial practicadas mediante fibrobroncoscopia mostraron signos de bronquitis crónica. La PAAF realizada no fue concluyente para el diagnóstico. En busca de otros datos que ayudaran a esclarecer la naturaleza de la tumoración se realizó tomografía por emisión de positrones (PET) de cuerpo entero dónde se evidenció un

foco de hipermetabolismo en campo pulmonar superior izquierdo que indicaba una posible naturaleza maligna o infecciosa/inflamatoria, así como en la región paratraqueal derecha.

El paciente es sometido a mediastinoscopia para biopsia paratraqueal derecha, siendo el estudio AP negativo para malignidad. Ante la imposibilidad de establecer un diagnóstico, el paciente se sometió a toracotomía posterolateral estándar que puso al descubierto una formación ovoide, sólido de superficie externa lisa, de color parduzco, de 4x3,5x2,5 cm de tamaño, pediculada, que fue extirpada mediante ligadura del pedículo. (Figura 3)

El análisis AP intraoperatorio fue informado como lesión sugestiva de pseudotumor inflamatorio. (Figura 4). El estudio definitivo de la pieza de resección describió un tumor lobulado bien delimitado pero no encapsulado de patrón sólido y alveolar, con células cuboideas de citoplasma claro que revestían micropapilas anastomosantes. El fenotipo inmunohistoquímico fue positivo para TTF-1 y EMA y negativo para surfactante alveolar y AEI/3. Existía rico infiltrado linfohistiocitario y abundantes células xantomatosas. Los datos descritos fueron compatibles con el diagnóstico de HE o pneumocitoma, variante sólida.

DISCUSIÓN

Esta inusual neoplasia representa el 10% de las neoplasias pulmonares benignas, siendo la más frecuente después del hamartoma. Predomina en mujeres (5:1) de mediana edad (40-50 años) y cuya distribución geográfica muestra predilección por el continente asiático con apenas casos descritos en Europa y EEUU[3].

En cuanto a la clínica, el 80% de los casos se presentan como un hallazgo incidental en una radiografía de tórax de rutina[3], que demuestra un nódulo o masa pulmonar bien circunscrita en un paciente que, generalmente, se encuentra asintomático[1], como ocurría en el caso presentado.

La TC torácica describe estas lesiones como una formación redondeada u oval de tamaño variable, bien delimitada y de localización yuxtapleural, pudiendo presentar calcificación ocasional en su seno[3,4,5], características que parecen corresponder más a patología benigna. La atenuación es homogénea antes de la administración del contraste y capta de forma homo o heterogénea tras su administración según el tiempo de aclarado y su componente histológico[4].

La PET es una prueba cada vez más utilizada para diferenciar entre malignidad y benignidad de las lesiones focales, siendo extremadamente sensible para el diagnóstico de malignidad[6]. Sin embargo, la PET no es una prueba específica para el diagnóstico de cáncer ya que también existe captación en enfermedades benignas y, por otra parte, tumores con baja actividad mitótica o de pequeño tamaño pueden presentan falsos resultados negativos[5]. Hara et al han descrito un caso de HE con captación intermedia en la PET (SUV= 3.0)[6]. Estos autores interpretan que este valor corresponde a una lesión benigna o de bajo grado de malignidad. La sensibilidad y especificidad de la PET en la evaluación de un nódulo pulmonar solitario es del 97% y 78%, respectivamente[7].

Tal como relatamos en nuestro caso, se han documentado presentaciones inusuales[1,8]: en forma de tumoración quística[9], tumor multifocal[1,8,10], masas mediastínica[1,11], masa pediculada dependientes de diafragma[1,12] o de la pleura visceral[1,8], entre otras.

Su origen histológico ha sido objeto de debate, adjudicándole, en un principio, una naturaleza vascular debido a su rico contenido en vasos[3]. Hoy en día, gracias a la inmunohistoquímica y microscopía electrónica, se considera un tumor epitelial, siendo el neumocito tipo II no totalmente diferenciado la célula que da origen a esta entidad. Por tanto, se trata de una neoplasia derivada del epitelio respiratorio primitivo[1]. Se reconocen 4 patrones histológicos: sólido, papilar, esclerótico y hemorrágico. Es frecuente que convivan en un mismo tumor dos o más patrones distintos con predominio de uno de ellos[8,12]. Las células tumorales son de dos tipos: poligonales de citoplasma claro con núcleo redondo u oval y cuboideas que revisten estructuras papilares. Ambas células se tiñen con marcadores de estirpe epitelial EMA y TTF-1, lo que ratifica su origen[1].

Dada su compleja histología, el diagnóstico diferencial debe incluir un gran número de neoplasias entre las que destacan el adenoma papilar, carcinoma bronquioloalveolar, angiosarcoma, mesotelioma o tumor inflamatorio, siendo algunas de ellas neoplasias que necesitan amplias resecciones quirúrgicas[2].

A pesar de su buen pronóstico y de que se tiene como benigno el comportamiento biológico de este tipo de tumores, aún no ha sido caracterizado adecuadamente. Aunque son pocos los casos, hay datos disponibles para creer en cierto potencial maligno, como la distribución multifocal[1,8,10], los datos histológicos de atipia celular, zonas de necrosis y hemorragia así como algún grado de índice mitótico[1,8,13] y la presencia de metástasis en los ganglios linfáticos regionales[1,5,6,8]. No obstante, estos datos no son suficientes para establecer criterios de malignidad.

La presencia de metástasis ganglionares es rara, representando un 2-4 % de los casos[13,14]. Éstas ocurren particularmente cuando el tumor es amplio aunque su presencia sigue siendo escasa aún en grandes lesiones.[11,12] Se ha documentado que su existencia no empeora el pronóstico, por lo que se sigue considerando benigno a pesar de su componente linfático y, que la apariencia histológica de los tumores primarios en los pacientes sin metástasis es indistinguible de aquellos que sí las tienen[13]. El diagnóstico diferencial de las mismas podría incluir metástasis de carcinoma pulmonar o extrapulmonar, de melanoma o células mesoteliales reactivadas[13].

Por lo general, la resección de la tumoración es suficiente como tratamiento curativo[3,8]. La linfadenectomía no es obligada aunque sí es necesario explorar los ganglios durante la operación, sobre todo en aquellos casos de tumoración grande o cuando éstos se encuentran aumentados de tamaño, para determinar su origen y la posible indicación de linfadenectomía [11,12,14]. En cualquier caso, se recomienda la cirugía en fases iniciales de la enfermedad, con tamaños tumorales reducidos, en las que la incidencia de metástasis es menor[12]. La recurrencia de estos tumores tras cirugía es muy rara, incluso en aquellos casos que presentaban metástasis[14]. Tampoco la multiplicidad de las lesiones parece afectar al pronóstico[10]. Se ha descrito un caso con múltiples lesiones que permanecieron estables durante 10 años de seguimiento con TC[10]. El pronóstico tras la cirugía es excelente[6].

En conclusión, el hemangioma esclerosante es una patología rara de comportamiento generalmente benigno, pero que debe ser valorada hasta obtener su diagnóstico para descartar otras lesiones que se presentan como nódulo pulmonar solitario. El tratamiento es quirúrgico y su pronóstico excelente.

Figura 1. Rx torax PA

Figura 2. TC toracica, corte axial

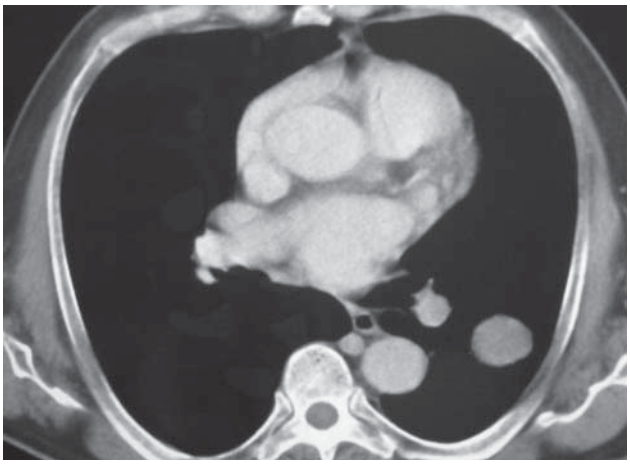

Figura 3. Macro: pieza de resección

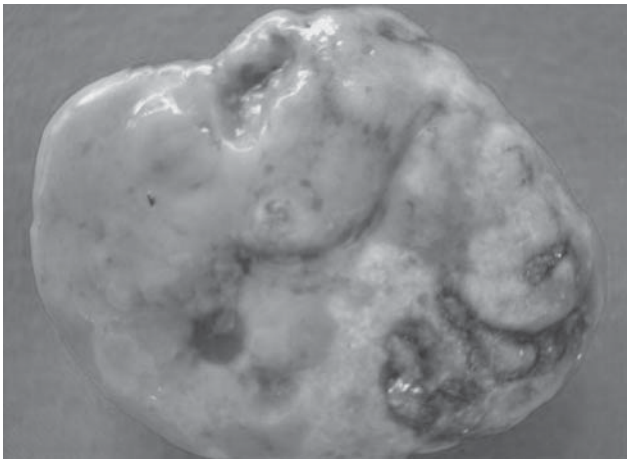

Figura 4. Micro: proliferación de dos poblaciones celulares: celulas poligonales de amplio citoplasma eosinófilo (celulas estromales) y celulas cuboideas de revestimiento, entre un infiltrado de celulas inflamatorias y cristales de colesterol. Patrón sólido.

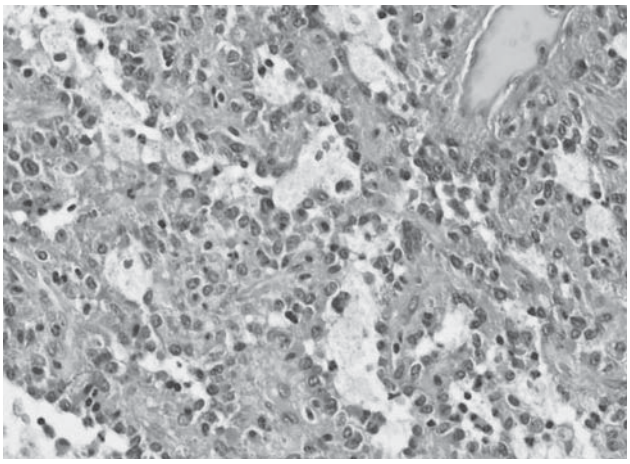

BIBLIOGRAFIA:

1. Devouassoux-Shisheboran M, Hayashi T, Linnoila RJ, Koss MN, Travis WD. A clinicophatologic study of 100 cases of pulmonary sclerosing hemangioma with immunohistochemical studies: TTF-1 is expressed in both round and surface cells,suggesting an origin from primitive respiratory epithelium. Am J Surg 2000; 24: 906-916.

2. Liebow AA, Hubbel DS. Sclerosing hemangioma (histiocytoma, xanthoma) of the lung. Cancer 1956; 9:53-75

3. Jungraithmayr W, Eggeling S, Ludwing C, Kayser G, Passlick B. Sclerosing hemangioma of the lung: A benig tumour with potencial for malignancy? Ann Thorac Cardiovasc Surg 2006;12:352-354.

4. Chung MJ, Lee KS, Han J, SPNG YM, Chong S, Knon OJ. Pulmonary sclerosing hemangioma as solitary pulmonary nodule: dynamic CT findings and histopathologic comparisons. AJR 2006;187:430-437.

5. Chang JM, Lee JH, Goo JM, Lee JY, Chung JK, Im JG. False positive and false negative FDG-PETScans in various thoracic diseases. Korean J Radiol 2006; 7:57-69.

6. Hara M, Iida A, Tohyama J, Miura N, Shiraki N, Itoh M, Ohba S, Tateyama H. FDG-PET findings in sclerosing hemangioma of the lung: A case report. Radiation Medicine 2001: 19:215-218

7. Gould MK, Maclean CG, Kuschner WG, Rydzak CE, Owens DK. Of positron emission tomography for diagnosis of pulmonary nodules and massl lesions: a meta-analysis. JAMA 2001; 285:914-924.

8. Kim GY, Kim J, Choi YS, Kim HJ, Ahn G, Han J. Sixteen cases of sclerosing hemangioma of the lung including unusual presentations. J Korean Med Sci 2004; 19:352-358.

9. Kitagawa H, Got A, Minami M, Nakajima J, Niki Toshiro, Fukayama M. Sclerosing Hemangioma of the lung with cystic appearance. Japanese Journal

10. Hishida T, Yoshida J, Nishimura M, Ishii J, Nishiwaki Y, Nagai K. Multiple Sclerosing of Clinical Oncology 2003; 33:360-363. Hemangioma with a 10 year history. Japanese Journal of Clinical Oncology 2005; 35 :37-39.

11. Kim KH, Sul HJ, Kang DY. Sclerosing Hemangioma with lymph node metastasis. Yonsei Medical Yournal

12. Yano M, Yamakawa Y, Kiriyama M, Hara Masaki, Murase T. Sclerosing Hemangioma with metastases to múltiple nodal stations. Ann Thorac Surg 2002; 73:981-983

13. Hayashino AM, Tazelaar HD, Langel DJ, Colby TV. Pulmonary Sclerosing Hemangioma with lymph node metastses. Archives of Pathology and Laboratory Medicine 2003; 127: 321-325.

14. Katakura H, Tanaka F, Sakai H, Bando T, Hasegawa S, Nakashima Y, Wada H. Pulmonary Sclerosing Hemangioma with metastases to the medistinal lymph node. Ann Thorac Surg 2005; 8:2351-2353.